

**Estudio de caso****Referencia**

Portillo Rivera, L. I., Chang Menéndez, S. R., López Cervantes, M. X., Quijivix Cojulun, F., Navarro Loarca, D. y Pineda, J. P. (2024). *Enfermedad de Moyamoya* *Revista Científica del Sistema de Estudios de Postgrado*. 7(1). 185-193. DOI: <https://doi.org/10.36958/sep.v7i1.214>

Enfermedad de Moyamoya


Moyamoya disease

Ligia Ibeth Portillo Rivera

neurologiahgeigss@gmail.com

<https://orcid.org/0000-0003-0266-8138> **Sergio Raúl Chang Menéndez**

dr.sergiochang.neurology@gmail.com

<https://orcid.org/0009-0001-5907-9636> **María Ximena López Cervantes**

ximenalopezcervantes@gmail.com

<https://orcid.org/0009-0005-6618-293X> **Francisco Quijivix Cojulun**

fjavier07q@gmail.com

<https://orcid.org/0000-0003-0266-8138> **David Navarro Loarca**

davestnavloa@gmail.com

<https://orcid.org/0009-0004-0758-4755> **Juan Pablo Pineda**

juampa3600@gmail.com

<https://orcid.org/0000-0002-4944-4724> **Recibido:** 06/09/2023**Aceptado:** 17/06/2024**Publicado:** 24/06/2024

Resumen

La enfermedad de Moyamoya es una vasculopatía distinguida por estenosis progresiva de las arterias cerebrales con la consecuente formación de múltiples vasos colaterales frágiles. Estudios genéticos identificaron a RNF213 como el gen que provee susceptibilidad a desarrollar la enfermedad, pero se necesitan otros desencadenantes genéticos para expresar la enfermedad. Los vasos de Moyamoya son frágiles y proveen una perfusión cerebral insuficiente lo que conlleva a una gran variedad de presentaciones como: eventos cerebrovasculares isquémicos o hemorrágicos, crisis epilépticas, deterioro cognitivo, discapacidad o muerte.

Se expone el caso de un paciente masculino que ingresa por evento cerebrovascular hemorrágico. Un arteriograma con sustracción digital evidenció a nivel de las carótidas internas estenosis severa y circulación colateral desde múltiples arterias basales y durales, destacando en fase arterial que la circulación colateral emite una imagen con aspecto similar al de bocanadas de humo de chimenea.

En adultos se presenta como hemorragia intracraneal por hiperflujo generado en vasos anómalos lo que provoca su ruptura. La revascularización indirecta por sinangiosis pial o revascularización directa por medio de un bypass de la arteria temporal superficial con la arteria cerebral media son los tratamientos quirúrgicos y se debe prevenir eventos cerebrovasculares isquémicos o hemorrágicos futuros. Se evidencia el caso por ser una patología cuya incidencia es muy baja en Guatemala y se aportará una actualización de la fisiopatología y el abordaje terapéutico.

Palabras clave

Moyamoya, vasculopatía, evento cerebrovascular, hemorragia intracerebral

Abstract

Moyamoya disease is a vasculopathy distinguished by progressive stenosis of cerebral arteries with the consequent formation of multiple fragile collateral vessels. Genetic studies identify RNF213 as the gene that provides susceptibility to develop the disease, but other genetic triggers are needed to express it. Moyamoya vessels are fragile and provide insufficient cerebral perfusion leading to a wide variety of clinical presentations such as: ischemic or hemorrhagic cerebrovascular events, epileptic seizures, cognitive impairment, disability or death.

The case of a male patient admitted for a hemorrhagic cerebrovascular event is presented. An arteriogram with digital subtraction showed severe stenosis at the level of the internal carotid arteries and collateral circulation from multiple basal and dural arteries, highlighting in the arterial phase that the collateral circulation emits an image similar to chimney smoke puffs.

In adults it occurs as intracranial hemorrhage due to hyperflow generated in anomalous vessels, which causes their rupture. Indirect revascularization by pial synangiosis or direct revascularization by bypass of the superficial temporal artery with the middle cerebral artery are the surgical treatments and and future ischemic or hemorrhagic cerebrovascular events should be prevented. The case is exposed because it is a pathology whose incidence is very low in Guatemala and an update on the pathophysiology and therapeutic approach will be provided.

Keywords

Moyamoya, vasculopathy, cerebrovascular event, intracerebral hemorrhage

Introducción

La enfermedad de Moyamoya es una patología rara, la mayor incidencia se encuentra en países del sudeste asiático como Japón, China, Taiwan y Korea. estimándose una incidencia global de 0,086 casos por 100,000 habitantes. Siendo una enfermedad muy rara en poblaciones de origen hispano. Esta enfermedad es una arteriopatía idiopática que se caracteriza por la oclusión progresiva de la circulación cerebral anterior más frecuente a nivel de la arteria carótida interna supraclinoidea y sus ramas principales. Existen pocos estudios en la población hispana derivado de su baja incidencia (Nathal et al., 2018).

Descrita en 1957 por Takeuchi y Shimizu como una hipoplasia de la arteria carótida interna. La angiografía cerebral en estos pacientes reveló vasos sanguíneos en la base del cráneo que fueron nombrados oficialmente por Suzuki y Takaku en 1969 como enfermedad de Moyamoya (もやもやびょう) traducción japonesa que significa bocanadas de humo de chimenea.

La sintomatología diverge en la población pediátrica y adultos. La mayoría de los pacientes pediátricos presentan isquemia cerebral progresiva incluyendo ataques isquémicos transitorios e infartos cerebrovasculares siendo los primeros síntomas por los que acuden a atención médica: crisis epilépticas o deterioro mental. En más de la mitad de los adultos la hemorragia intracerebral es el primer síntoma mientras que los síntomas isquémicos es la presentación inicial en el resto de los pacientes.

A continuación, se presenta el caso clínico de un paciente guatemalteco de 64 años de edad, mestizo, diestro, agricultor que fue ingresado por un evento cerebrovascular hemorrágico intracerebral en un hospital público de Guatemala, sin antecedentes médicos o factores de riesgo relacionados al evento. Los hallazgos de trombosis en angiotomografía derivaron la sospecha de que se tratara de una patología estenótica carotidea, el doppler carotideo normal y la arteriografía carotidea con sustracción digital con evidencia de estenosis de ambas arterias carótidas internas a partir de la porción supraclinoidea y la gran cantidad de vasos colaterales, los cuales en la fase arterial temprana emiten una imagen similar al humo de chimenea hacen el diagnóstico de enfermedad de Moyamoya. Se discuten los aspectos importantes de la fisiopatología y las opciones terapéuticas.

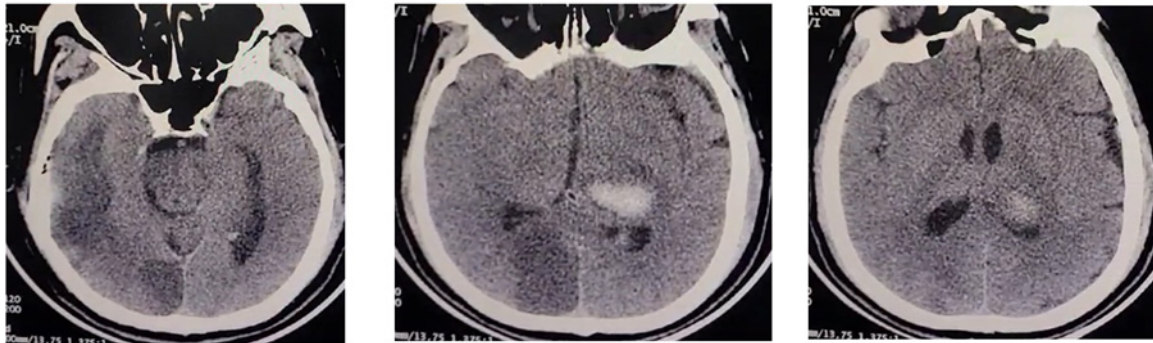Presentación del caso

Paciente de 64 años, masculino, lateralidad diestra, guatemalteco, agricultor, mestizo, casado. Ingresa por debilidad en miembro superior derecho de 6 horas de evolución. Antecedente de hipertensión arterial sistémica controlado con Candesartan 32 mg cada 24 horas. Insomnio y depresión siendo tratado en hospital de salud mental con clonazepam 2 mg en horas sueño y Imipramina 25 mg cada 24 horas. Examen físico: PA: 160/90mmhg FC: 68x SP02: 98% FR: 18x FiO2: 21%. Estado de alerta en vigilia, sabe su nombre y edad no sabe dónde se encuentra ni la fecha u hora aproximada, obedece ordenes simples y complejas. Mirada primaria conjugada central, disminución de agudeza visual en ojo derecho, con mirada de bultos, ojo contralateral

sin déficit evidente, diámetro pupilar de 2 mm bilateral, reactivos de forma directa y consensual, no evidencia de alteración en movimientos extrínsecos de ojos, simetría facial en reposo y a la gesticulación voluntaria, reflejo nauseoso presente bilateral. Fuerza muscular proximal 4- en hemicuerpo derecho, rolling test positivo derecho, reflejo dorsiflexor bilateral presente, reflejos de extensión muscular ++ en las 4 extremidades. Ausencia de rigidez de cuello, no soplos audibles carotídeos ni cardíacos, no signos de liberación frontal, marcha no la pudo realizar por estado clínico actual. No hay nivel sensitivo, prueba dedo-nariz-dedo y talón rodilla dentro de límites normales, diadococinesia bilateral. No movimientos anormales durante la evaluación, previo consentimiento informado por parte del paciente.

Figura 1

Tomografía cerebral sin medio de contraste de ingreso



Nota cortes axiales, evidenciándose imagen hiperdensa en el tálamo izquierdo de 12 cc e imágenes hipodensas en lóbulo temporo parieto occipital derecho.

Tabla 1

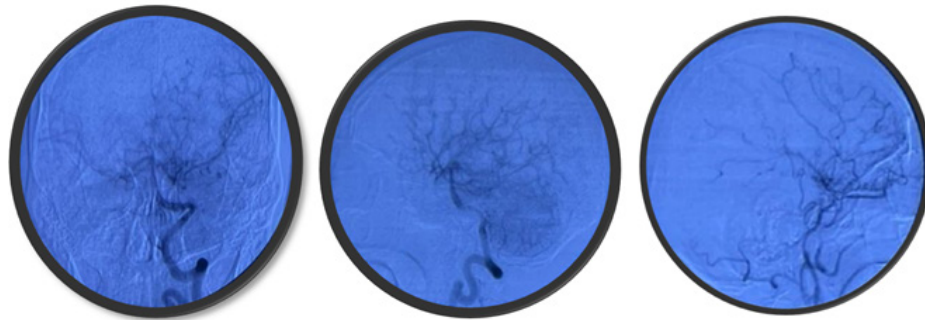
Resumen de laboratorios realizados al paciente

Laboratorios de Ingreso					
GB	4.51 10 ³ /uL	Calcio	9.4 mg/dl	FA	115 U/L
Neu	60%	Cloro	103 mmol/L	ALT	31 U/L
Linf	26%	Potasio	3.6 mmol/L	AST	25 U/L
Hb	14.2 g/dl	Magnesio	2.23 mg/dl	GGT	243 U/L
Htc	42%	Sodio	134 mmol/L	BUN	16 mg/dl
Plt	252 10 ³ /uL	Fosforo	4.1 mg/dl	Creatinina	0.76 mg/dl
		Glucosa	121 mg/dl		

Nota los estudios realizados incluyendo un hemograma y un estudio de química sanguínea se encontraban dentro de límites normales.

Figura 2.

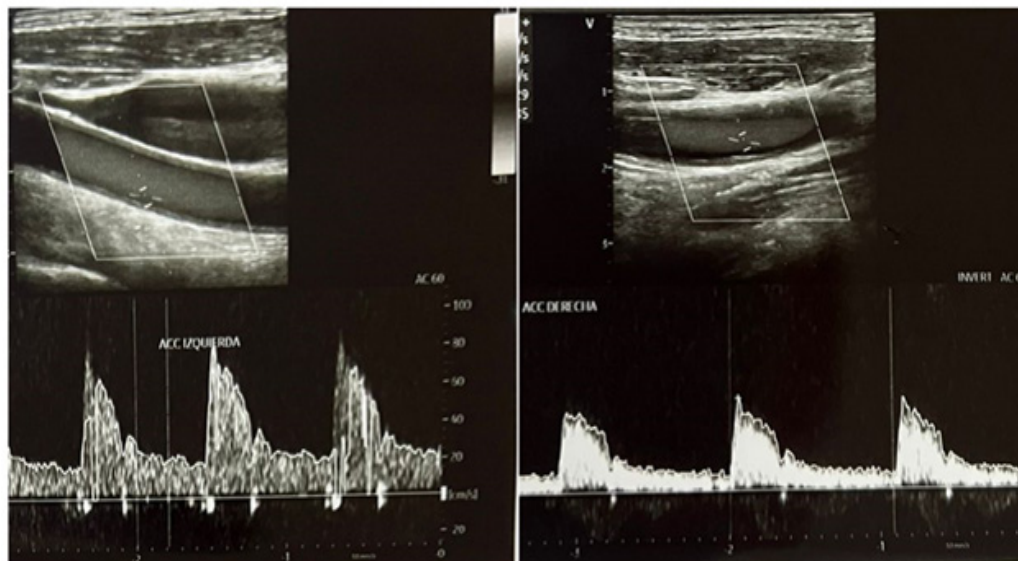
Arteriografía cerebral por sustracción digital



Nota arteriografía con sustracción digital donde se evidencia en la fase arterial temprana aumento de vasos colaterales cuyo reflujo asemeja al humo que sale de las chimeneas en patrón angiográfico Moyamoya.

Figura 3

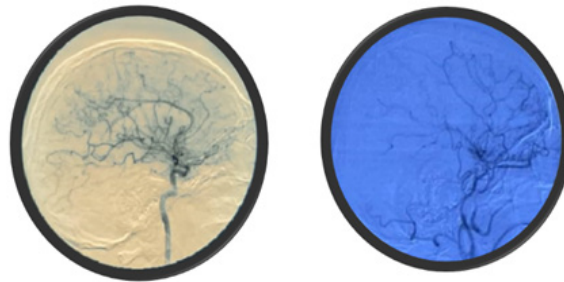
Doppler carotideo bilateral



Nota doppler carotideo donde se evidencia adecuado diámetro carotideo bilateral sin trombos ni placas en su interior.

Figura 4

Comparación de arteriografías cerebrales por sustracción digital



Nota En la imagen izquierda se muestra una angiografía por sustracción digital normal. Evidenciándose una adecuada circulación cerebral. En la imagen de la derecha se evidencia estenosis de la arteria carótida interna en el segmento supraclinoideo con aumento de la circulación colateral e imágenes que recuerdan al humo de las chimeneas patrón Moyamoya.

Fisiopatología

Para comprender la fisiopatología de la enfermedad de Moyamoya se necesitan más estudios. Sin embargo, existen esfuerzos para poder describir los factores que se han identificado en los pacientes con esta enfermedad, sus interacciones y los efectos en vía de la neovascularización patogénica y las características vasculares resultantes (Scott et al., 2009). Los factores del crecimiento promueven hiperplasia de la capa íntima de los vasos sanguíneos promoviendo la migración de células de músculo liso en los vasos. Algunos de los factores que se han implicado en la formación de vasos con angiogénesis aberrante son el factor de crecimiento endotelial y vascular, el factor de crecimiento básico de los fibroblastos, el factor de crecimiento de los hepatocitos y el factor de crecimiento derivado de plaquetas (Fang, et al., 2021).

Las células progenitoras circulantes sobre expresan CD34+, CD133+ y VEGFR2+. Estas células moduladas y reclutadas por los factores de crecimiento endotelial asisten en la vasculogénesis incluyendo a la célula progenitora endotelial y la célula progenitora de músculo liso (Houkin et al., 2012). Todos estos factores derivan en la consecuente proliferación endotelial, migración de células de músculo liso y neovascularización defectuosa con un engrosamiento de la capa íntima resultando en su oclusión espontánea del polígono de Willis y posterior formación de circulación colateral atípica características de la enfermedad de Moyamoya. Todos estos cambios vasculares explican en gran medida cada una de las presentaciones clínicas de la enfermedad (Demartini et al., 2021).

Tratamiento quirúrgico

Las guías recomiendan el tratamiento quirúrgico como una opción favorable lográndose un grado de evidencia B cuando está indicado el procedimiento de revascularización en aquellos

pacientes con eventos isquémicos transitorios ya que conlleva a la mejora de las variables hemodinámicas y del metabolismo cerebral. Esto demostrado con tomografía de emisión de positrones y tomografía de fotón único (Fujimura et al., 2022).

Entre los procedimientos quirúrgicos de revascularización se incluyen opciones: directa, indirecta y una combinación de ambos tipos de cirugías. Siendo la anastomosis de la arteria cerebral media con la arteria temporal superficial la primera de ellas, y la sinangiosis pial o dural la segunda opción (Fujimura et al., 2022).

Tratamiento médico

Entre los tratamientos médicos todos tienen un grado de recomendación C por el bajo nivel de evidencia. La trombolisis intravenosa con Activador del plasminógeno tisular(rt-PA) puede considerarse en pacientes con isquemia hiperaguda cuyo riesgo de hemorragia es bajo por lo que debe ser evaluado cuidadosamente. La administración oral de antiagregantes plaquetarios puede considerarse un tratamiento médico para prevención de eventos isquémicos y reducir la presión arterial ayuda a prevenir eventos hemorrágicos como hemorragias intracerebrales espontáneas aún a pesar del riesgo de desarrollar isquemia cerebral. (Fujimura et al., 2022)

Conclusión

Las vías fisiopatológicas de la enfermedad de Moyamoya están fuertemente relacionadas a los niveles excesivos de actividad de los factores de crecimiento endotelial lo que genera la formación de vasos colaterales defectuosos. La enfermedad es una causa rara en la población guatemalteca con eventos cerebrovasculares tanto isquémicos como hemorrágicos, pero debe sospecharse principalmente en pacientes con síndrome de Down o enfermedad de células falciformes.

La baja incidencia evita que las recomendaciones basadas en evidencia tengan niveles arriba del grado C en las guías de manejo, la sospecha y detección temprana de la enfermedad permite un abordaje temprano y la interconsulta a neurocirugía para opciones de tratamiento quirúrgico. La prevención secundaria en el caso de pacientes con eventos isquémicos y/o hemorrágicos continúa siendo el tratamiento médico que se puede ofrecer a los pacientes sin embargo los pacientes que logran ser intervenidos quirúrgicamente tienen un mejor pronóstico.

Referencias

Demartini, Z., Jr, Teixeira, B. C., Koppe, G. L., Gatto, L. A. M., Roman, A., & Munhoz, R. P. (2022). Moyamoya disease and syndrome: a review. *Radiologia brasileira*, 55(1), 31–37. <https://doi.org/10.1590/0100-3984.2021.0010>

Fang, Y. C., Wei, L. F., Hu, C. J., & Tu, Y. K. (2021). Pathological Circulating Factors in Moyamoya Disease. *International journal of molecular sciences*, 22(4), 1696. <https://doi.org/10.3390/ijms22041696>

Fujimura, M., Tominaga, T., Kuroda, S., Takahashi, J. C., Endo, H., Ogasawara, K., Miyamoto, S., Research Committee on Moyamoya Disease (Spontaneous Occlusion of Circle of Willis) of the Ministry of Health, Labor Welfare, Japan, & Guideline Committee 2021 of the Japan Stroke Society (2022). 2021 Japanese Guidelines for the Management of Moyamoya Disease: Guidelines from the Research Committee on Moyamoya Disease and Japan Stroke Society. *Neurologia medico-chirurgica*, 62(4), 165–170. <https://doi.org/10.2176/jns-nmc.2021-0382>

Houkin, K., Ito, M., Sugiyama, T., Shichinohe, H., Nakayama, N., Kazumata, K., & Kuroda, S. (2012). Review of past research and current concepts on the etiology of moyamoya disease. *Neurologia medico-chirurgica*, 52(5), 267–277. <https://doi.org/10.2176/nmc.52.267>

Nathal, E., Serrano-Rubio, A., Maciel, E., & Arauz, A. (2018). Moyamoya disease in Mexico: Our experience. *Enfermedad moyamoya en México. Experiencia institucional. Neurologia*, S0213-4853(18)30179-8. Advance online publication. <https://doi.org/10.1016/j.nrl.2018.05.006>

Scott, R. M., & Smith, E. R. (2009). Moyamoya disease and moyamoya syndrome. *The New England journal of medicine*, 360(12), 1226–1237. <https://doi.org/10.1056/NEJMra0804622>

Sobre los autores

La Unidad de Neurología de Adultos del Hospital General de Enfermedades del Instituto Guatemalteco de Seguridad Social está dirigida por la doctora Ligia Ibeth Portillo Rivera neuróloga clínica, máster en enfermedades desmielinizantes y docente responsable del postgrado de Neurología de Adultos. El doctor Sergio Raúl Chang Menéndez encargado del área de electrofisiología y la doctora Ximena López Cervantes primera egresada del postgrado de neurología del Instituto y neuróloga en la unidad. Los doctores: Juan Pablo Pineda, Francisco Quijivix Cojulun y David Navarro Loarca son maestros en medicina interna actualmente residentes del postgrado de Neurología de adultos de la escuela de estudios de postgrados de la Universidad de San Carlos de Guatemala. La cual se encuentra actualmente en su sexta cohorte.

Declaración de intereses

Declara no tener ningún conflicto de intereses, que puedan haber influido en los resultados obtenidos o las interpretaciones propuestas.

Declaración de consentimiento informado

El estudio se realizó respetando el Código de ética y buenas prácticas editoriales de publicación.

Derecho de uso

Copyright (c) (2024) Ligia Ibeth Portillo Rivera, Sergio Raúl Chang Menéndez, María Ximena López Cervantes, Francisco Quijivix Cojulun, David Navarro Loarca, Juan Pablo Pineda

Este texto está protegido por la [Licencia Creative Commons Atribución 4.0 Internacional](#)



Este texto está protegido por una licencia
[Creative Commons 4.0](#).

Es libre para compartir, copiar y redistribuir el material en cualquier medio o formato y adaptar el documento, remezclar, transformar y crear a partir del material para cualquier propósito, incluso comercialmente, siempre que cumpla la condición de atribución: debe reconocer el crédito de una obra de manera adecuada, proporcionar un enlace a la licencia, e indicar si se han realizado cambios. Puede hacerlo en cualquier forma razonable, pero no de forma tal que sugiera que tiene el apoyo del licenciante o lo recibe por el uso que hace.